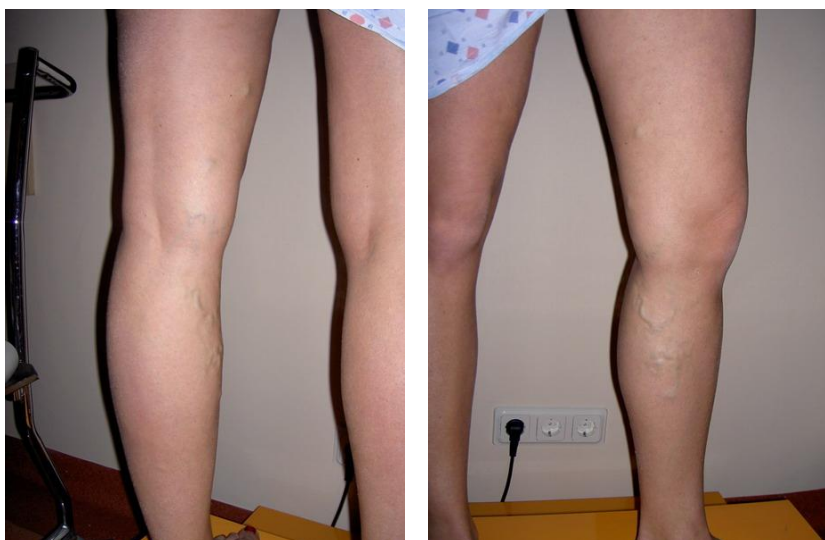
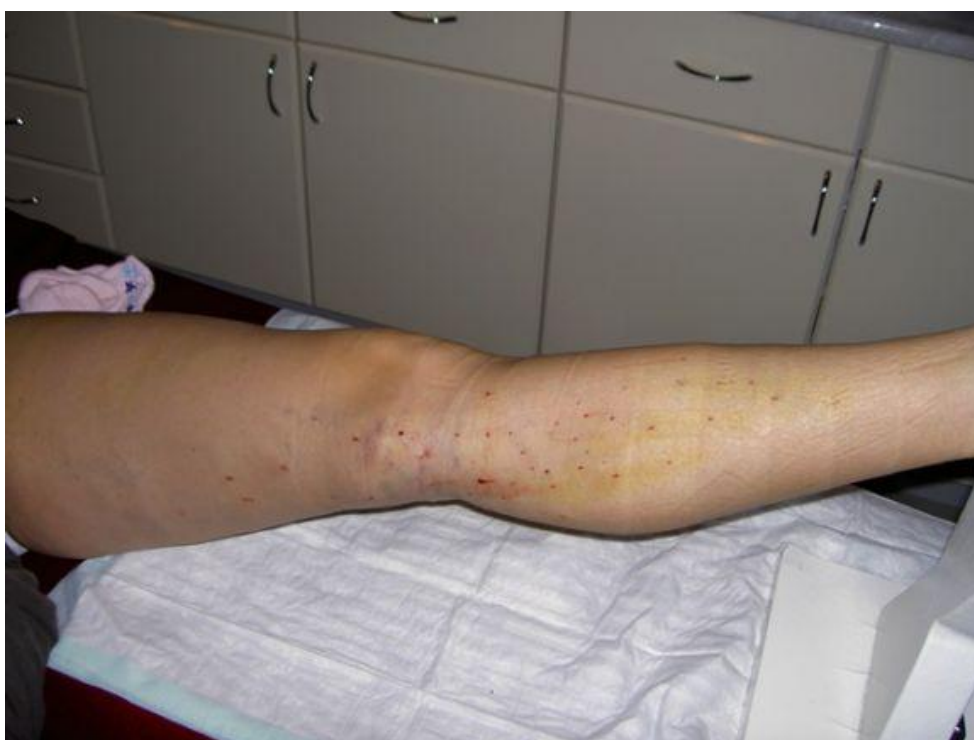
Operāciju rezultāti:

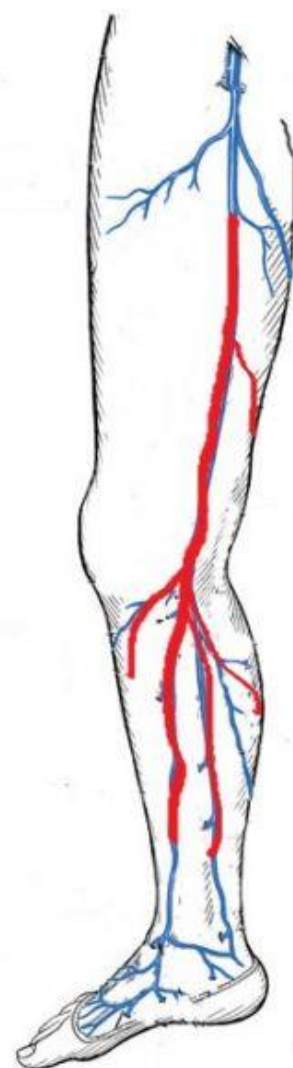
Pacients A

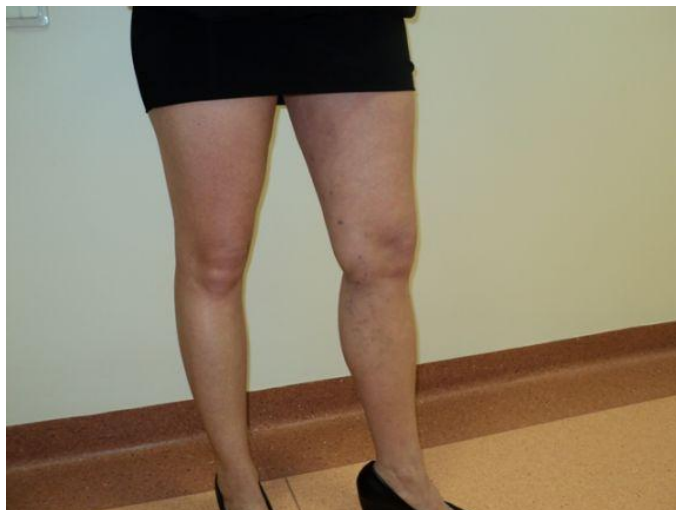
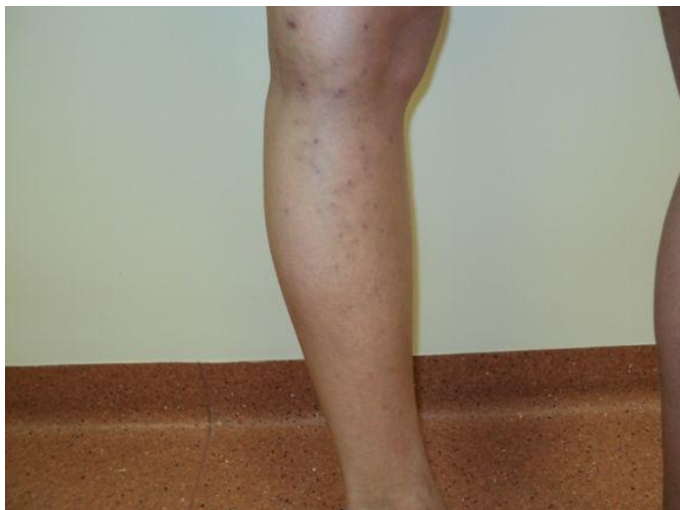
Pacientei lielās zemādas vēnas stumbra un zaru varikoze (iezīmēts)

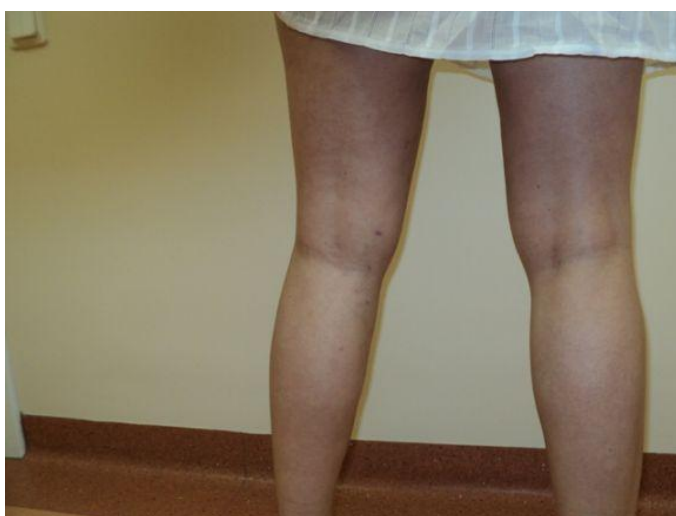
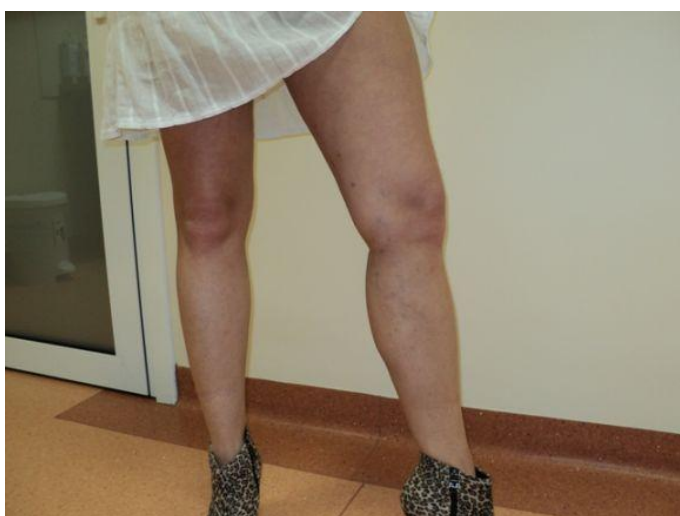
1. pēcoperācijas diena: veikta lielās zemādas vēnas un varikozo zaru mikroķirurģiska operācija pēc Varady tuminiscentā anestēzijā



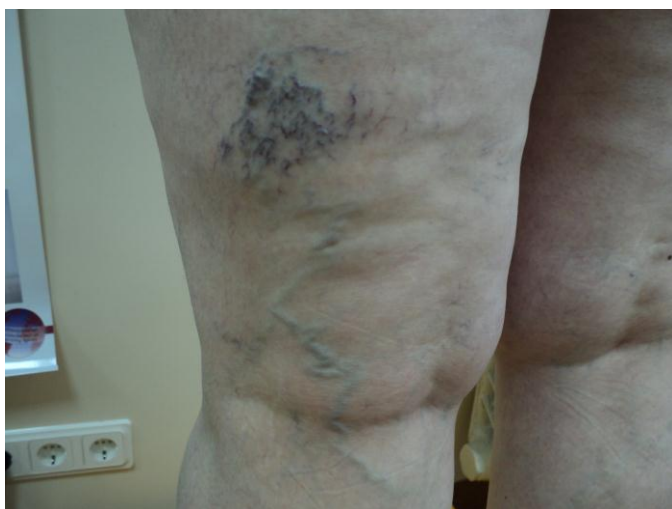

3 nedēļas pēc operācijas

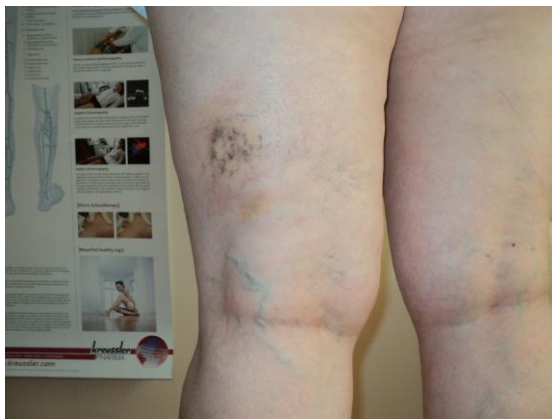

1,5 mēnesis pēc operācijas
Sīkās rētiņas pakāpeniski izbalēs un kļūs neredzamas!

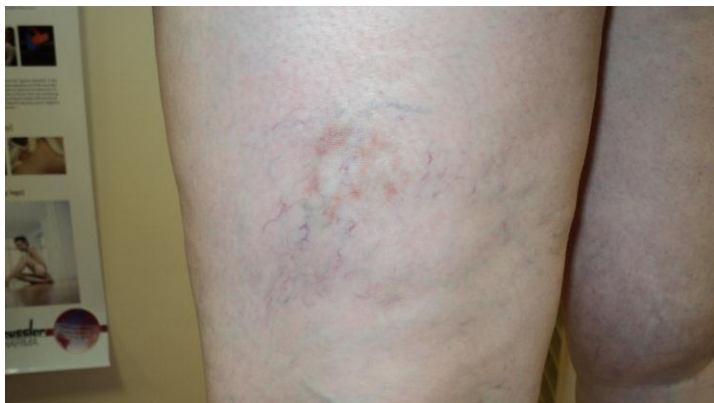Pacients B - veikta skleroterapija



Pirms skleroterapijas. Pacientei konstatēts varikozo vēnu samezģlojums.



1 nedēļa pēc 1.skleroterapijas seansa. Neliels lokāls iekaisums, pigmentācija.



1 mēnesis pēc skleroterapijas. Iekaisums, pigmentācija izzūd. Venoza pinums gandrīz izzudis. Paciente plāno nākamo skleroterapijas seansu zemāk lokalizētai vēnai